

1 超音波の時代がやってきた！

皆川洋至 城東整形外科

超音波のフルデジタル化に伴う画像構築技術の進歩、さらに高周波プローブの出現によって、超音波検査ではCT、MRIを上回る高分解能画像が容易に得られるようになり、リアルタイムに損傷、動態、血流、さらに組織弾性評価が可能になった。超音波診断装置の最も大きな特徴は、こうした優れた技術をどこにでも持ち運べる携帯性にあり、スポーツ現場特にその威力を発揮し始めている。本書「スポーツに役立つ超音波画像診断」では、医療現場の最前線で活躍する医師、臨床検査技師が、12章にわたって臨床現場で役立つ運動器超音波の基礎、臨床について詳しく解説していく。第1章の本稿では、スポーツ現場に携わるメディカル、コメディカルの方々に、超音波検査の有用性とその未知なる可能性を理解していただくため、運動器領域、さらにスポーツ現場における超音波検査の位置づけ、臨床の実際と今後臨床応用が大いに期待できる最新技術、そしてスポーツに役立つ超音波画像診断の今後の展望について順に述べていくこととする。

1. 運動器領域における超音波検査

運動器領域で広く一般に普及している単純X線写真、CT、MRIにはそれぞれに異なった特徴があり、臨床現場ではそれぞれの利点、欠点を考慮した使い分けがなされている（図

1-1）。外来診療では、単純X線写真は骨病変のスクリーニング検査、CTは骨病変の精査、MRIは軟部病変の精査のイメージモダリティとして使用されてきたが、各診断装置が、高分解能、広範囲の描出、リアルタイム、3D、患者負担の軽減（低侵襲、低コスト、検査時間短縮）などといった共通の開発路線を歩んでいるため、現在では必ずしも従来のような明確な使い分けはされなくなっている。整形外科領域で扱う骨、軟部病変のほとんどが単純X線写真、CT、MRIによって観察できることから、これまで多くの整形外科医が超音波検査の必要性をあまり感じなかった。しかし、画質、画像処理技術の著しい進歩によって超音波の分解能（0.2mm）がMRIの分解能（0.6mm）を越えてしまったこと、外来診療で超音波検査を使いこなせば無駄な検査を省き、患者負担を大きく削減できることが明らかになり、超音波検査に対する認識はここ数年で大きく変わってきた。

2. スポーツ現場における超音波検査

大会に照準を合わせて日々トレーニングに励むスポーツ選手の治療に関しては、最終的な治療成績ばかりでなく、早期競技復帰という時間の要素を常に念頭に入れなければならない。オーダーしてから1カ月以上も待たされる検査は、彼ら

図1-1 画像診断装置の比較
秋田大学医学部附属病院の場合、検査の待ち時間は単純X線写真1～2時間、CT 2日間、MRI 42日間。MRIが被曝量ゼロに対し、単純X線写真0.1mSv、CT0.7mSvの被曝。検査費用（肩の場合）は単純X線写真3,000円、CT 5,700円、MRI 11,300円。超音波は待ち時間がなく、無侵襲で、検査費用（3,500円）も医師の裁量によるため患者負担が最も少ない検査である。

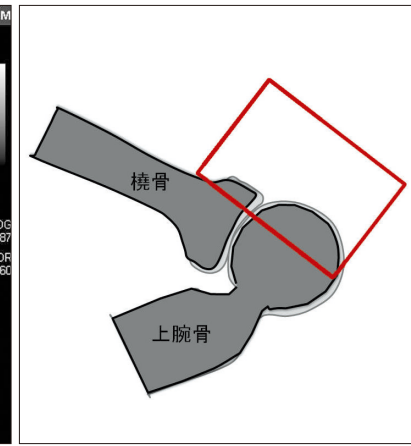
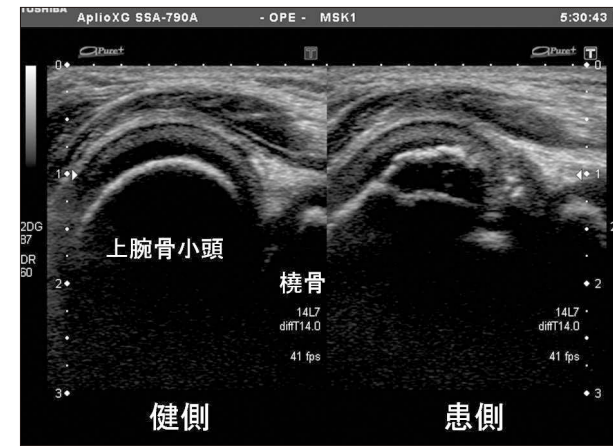
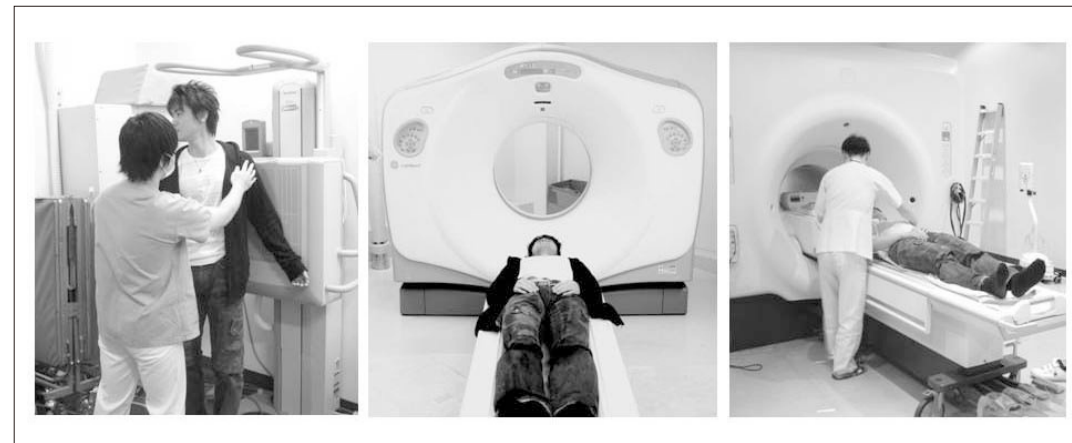

図1-2 骨、軟骨損傷（肘最大屈曲位後方アプローチ肘腕関節長軸像）
上腕骨小頭に生じる離断性骨軟骨症では、骨の輪郭を示す線状高エコー像の連続性から小頭骨病変、さらに低エコー像を示す関節軟骨の厚みから小頭軟骨病変を評価できる。2画面表示にすることで左右差が比較できる。

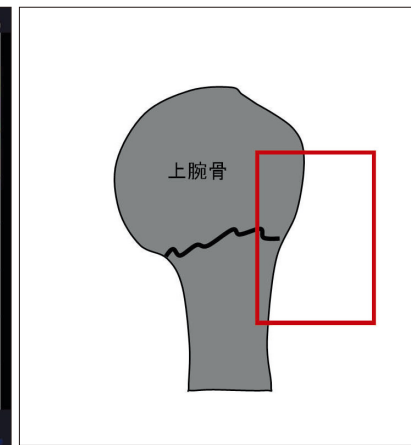
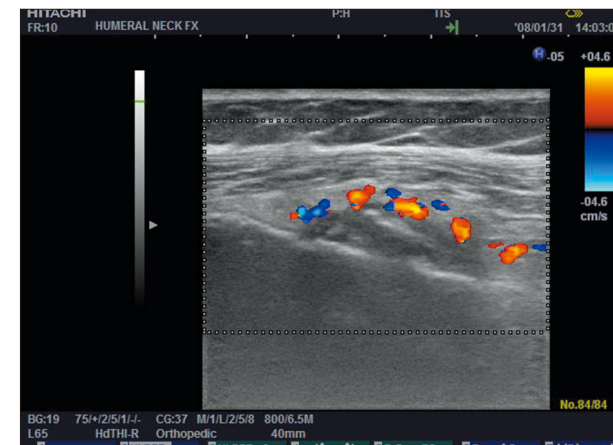


図1-3 骨折の修復過程（上腕骨近位骨幹部外側アプローチ長軸Doppler画像）
骨折部周囲の肉芽組織に対する旺盛な血管侵入が描出されている。単純X線写真では、仮骨形成までの修復過程はブラックボックスであるが、超音波では、Doppler法を組み合わせることで血腫形成、肉芽組織への血管侵入、微細石灰化を経時的に観察できる。

にとって大きなタイムロスであり、診断・治療する側にとっても臨床所見と画像所見の乖離、すなわち多くの鮮度の高い情報を失う結果につながる。超音波検査では、問診、視診、触診、さらに運動診の延長としてリアルタイムに形態や動き、さらに血流、硬さといった身体内部の情報を観察、評価できるため、精度の高い治療方針決定を迅速に行うことができる。画像評価の質、さらに時間という点で、従来行われてきた単純X線写真、CT、MRIに依存した診療体系では、必ずしも選手たちのニーズに十分答えているとはいえないのが現状である。スポーツに携わるメディカル、コメディカルスタッフにとって、今後超音波検査は医療現場、スポーツ現場における必要不可欠なツールとしてその威力を発揮していくものと考えられる。

3. スポーツに役立つ超音波検査の実際

整形外科外来診療で疾患のスクリーニング検査として頻用される単純X線写真は、骨病変を直接評価できても軟部組織病変に関してはその一部を間接的に評価できるにすぎない。しかし、超音波検査では整形外科領域で扱うほとんどすべての組織病変（骨、軟骨、筋、腱、靭帯、末梢神経の異常）を

直接評価できる特徴がある。以下、超音波検査による画像診断、評価の実際について紹介していく。

1) 画像診断

●骨、軟骨損傷

骨の輪郭描出に優れる超音波では、骨折のわずかな転位、陥没骨折、骨壊死など単純X線写真で見逃されやすい病変が正確にとらえられる（図1-2）。また、診断ばかりでなく、仮骨形成までの単純X線写真でとらえることができない修復過程を観察していくこともできる（図1-3）¹⁻³⁾。

A 筋損傷

筋挫傷、肉ばなれといった筋損傷は、損傷部に生じた血腫、さらに損傷部周囲筋組織の高エコー像から容易に診断できる（図1-4、次頁）。MRIと異なり治癒過程を頻回に観察できることから、スポーツ復帰の判断材料となることが期待される¹⁻³⁾。

B 腱損傷

根拠なく曖昧に診断名がつけられる傾向にある腱炎、腱鞘炎も、超音波を用いれば腱鞘炎は低エコーを示す腱鞘部分の肥厚、腱炎は高エコーを示すべき腱実質の低エコー像と肥大、さらにfibrillar patternを示す線維束間の開大として客観的に

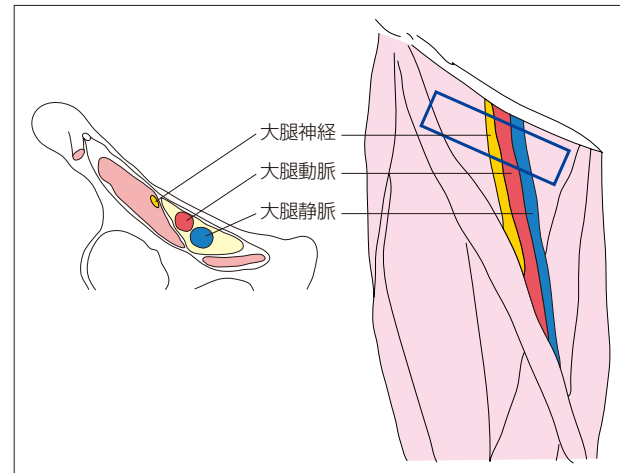


図11-3 右大腿前面の模式図
鼠径溝のレベルでは内側から大腿静脈、大腿動脈、大腿神経の順に並ぶ。

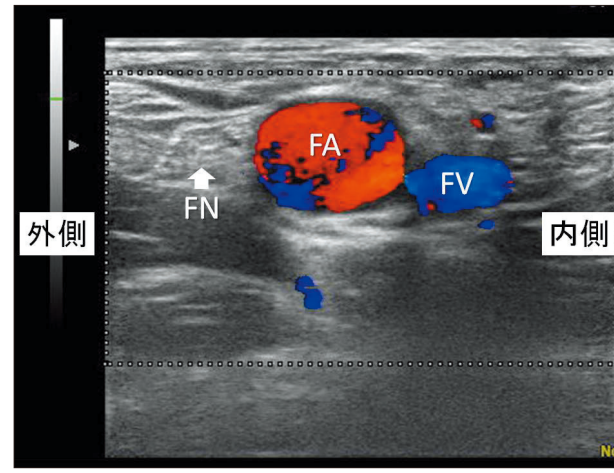


図11-4 右大腿神経の超音波画像
大腿神経は、大腿動脈に隣接する三角形の高エコー像として観察される。画面左（大腿外側）より神経、動脈、静脈の順に並んでいる。動脈の判別にはカラードプラーやプローブによる圧迫で容易に区別される。FN：大腿神経、FA：大腿動脈、FV：大腿静脈

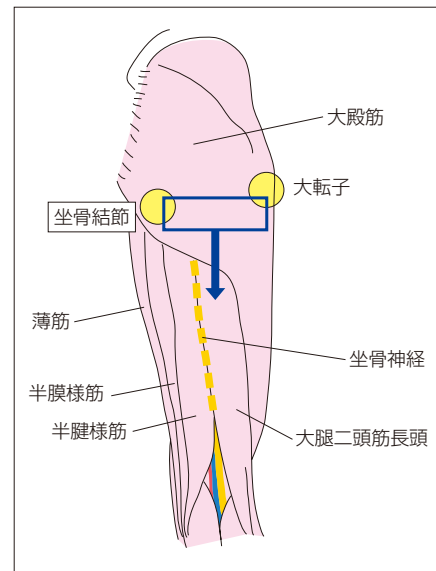


図11-5 右大腿後面の模式図
近位から描出する際には大腿骨大転子と坐骨結節を結んだ線を開始位置とし、末梢へ向かってプローブを遠位へ移動していく。坐骨神経は、大腿二頭筋長頭の内下方に確認できる。

腿神経は、大腿動脈外側に三角形の高エコー像として描出される（図11-4）。

2) 坐骨神経

a. 解剖

仙骨神経叢は第4、第5腰椎（L4、L5）と第1～第4仙骨神経（S1～S4）の前枝から形成され、会陰部、殿部、大腿後方、下腿以下に至る神経に分布する。坐骨神経は人体最大の末梢神経であり、脛骨神経と総腓骨神経が共通の結合組織の鞘に包まれる。坐骨神経より近位では上殿神経、下殿神経、後大腿皮神経が分枝する。

坐骨神経は梨状筋の下方で大坐骨孔を通り、大殿筋の下を外方に走行する。大殿筋下縁で殿部から大腿に入ると、大腿二頭筋の内側、半腱様筋、半膜様筋の外側をまっすぐに下降し、膝窩の近位で脛骨神経と総腓骨神経に分かれる。脛骨神経

は坐骨神経の走行方向を保って膝窩を通り下腿に入る。下腿ではヒラメ筋の下層を内果に向かって下り、内果の後方で足根管を通り、足底へ向かい内側足底神経と外側足底神経に分かれる。総腓骨神経は坐骨神経から分枝後、膝窩外側縁に沿って下降し、腓骨頭を後方から前方へ回り下腿の前面で浅腓骨神経と深腓骨神経に分岐する。浅腓骨神経は、長腓骨筋と短腓骨筋に筋枝を出した後、内側足背皮神経と中間足背皮神経になり、下腿前面と足背～足趾の知覚を支配する。深腓骨神経は前脛骨筋、長趾伸筋、長母趾伸筋および第3腓骨筋にそれぞれ筋枝を出し、その後、母趾・第2趾間の背側趾神経となる。

b. 坐骨神経、脛骨神経、総腓骨神経の描出法

坐骨神経へのアプローチは前方、後方からのアプローチがあるが、坐骨神経の走行が比較的浅く、超音波画像上描出が容易であること、またやせた被験者ではリアプローブが使用できるという利点から後方アプローチについて述べる。

①殿部から大腿（図11-5）

大腿骨大転子および坐骨結節を触知し、それぞれを結んだ線上（大腿骨の長軸にほぼ垂直）にプローブを当てる。超音波画像上で外側に大腿骨の大転子部、内側に坐骨結節をみつける。坐骨神経は、線状高エコー像を示す大転子、坐骨結節の表面をつなぐ高エコー像の大殿筋筋膜のほぼ中央に三日月型あるいは楕円形の高エコー像として描出される。坐骨神経が同定できたら、神経に沿ってプローブを末梢へ移動させていく。坐骨神経は大腿二頭筋長頭の内下方を走行する特徴がある（図11-6）。被験者の体格がよく神経が深部に位置する場合には、リアプローブの周波数を低めに切りかえるか、腹部で使用するコンベックスプローブを用いると描出しやすい。

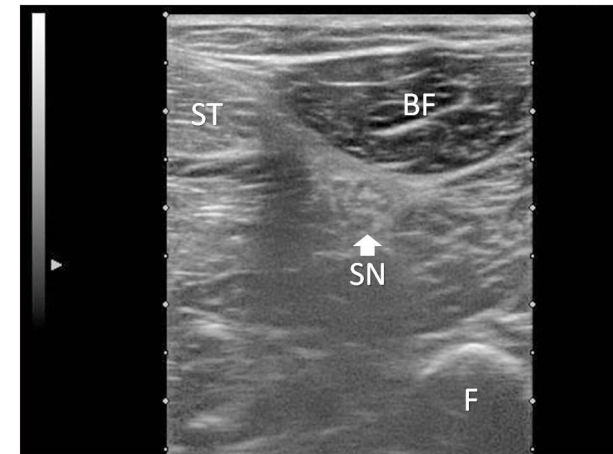


図11-6 膝窩部近位における坐骨神経の超音波画像
坐骨神経が大腿二頭筋長頭の内下方を走行する。SN：坐骨神経、ST：半腱様筋、BF：大腿二頭筋長頭、F：大腿骨

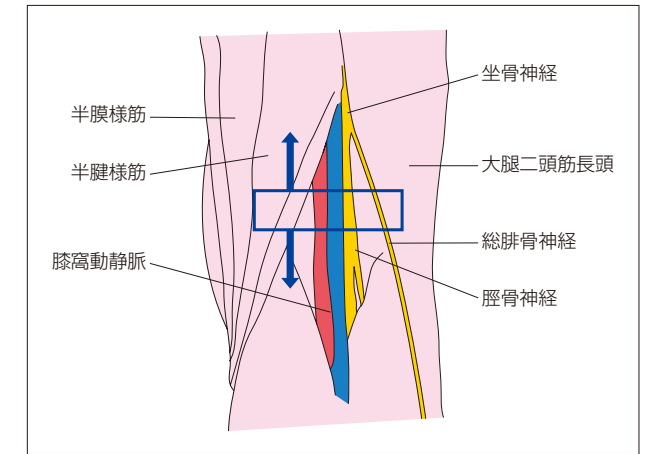


図11-7 右膝窩部の模式図
膝窩動脈をメルクマールとし併走する神経を確認する。近位へプローブを移動させると脛骨神経と総腓骨神経の分岐部が確認できる。

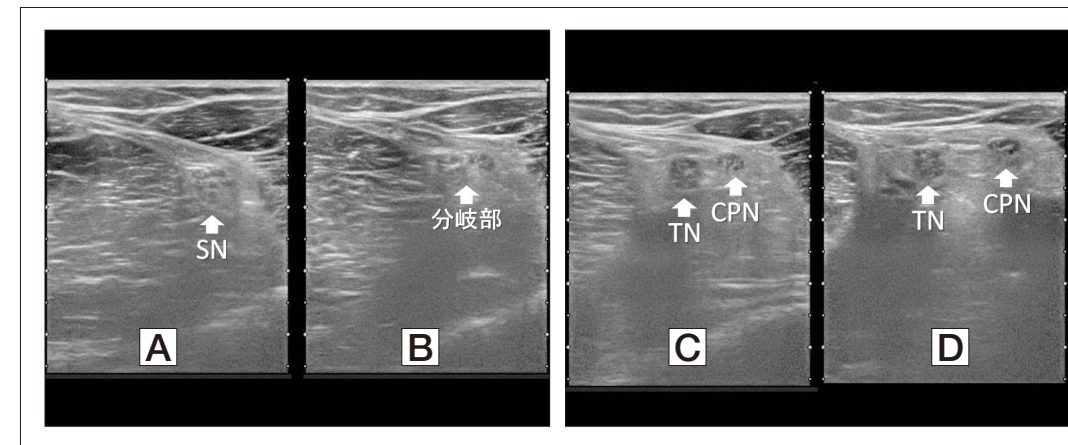


図11-8 脛骨神経、総腓骨神経分岐部の超音波画像（A→D）
坐骨神経が脛骨神経と総腓骨神経に分岐する様子を連続画像で示す（近位から遠位にかけてA→D）。A 坐骨神経レベル
SN：坐骨神経
B 分岐部
C 分岐部遠位
TN：脛骨神経
CPN：総腓骨神経
D 脛骨神経と総腓骨神経。画面左の太いほうが脛骨神経、画面右の細いほうが総腓骨神経。

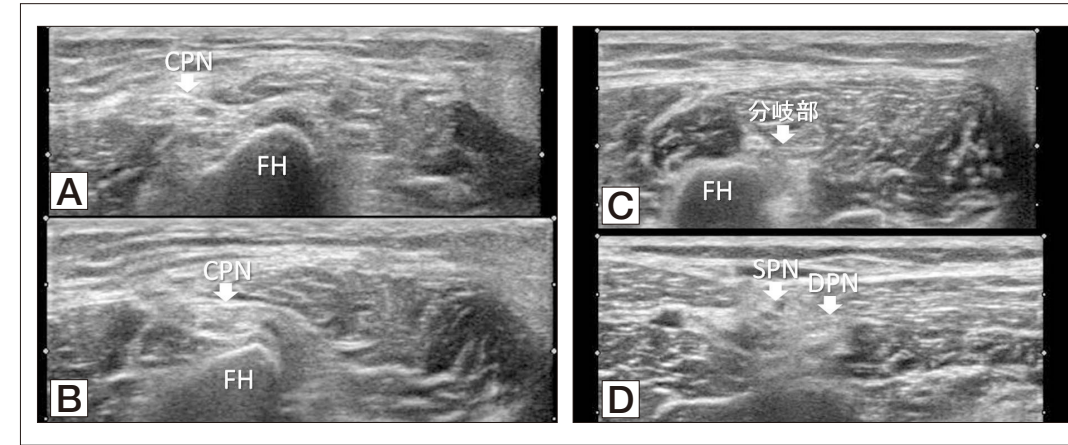


図11-9 総腓骨神経の走行
総腓骨神経が腓骨頭を後方から前方へ回り込み浅腓骨神経と深腓骨神経へと分岐する様子を連続画像で示す。A-B 総腓骨神経が画面左より画面右へ移動し腓骨頭を越える
C 腓骨頭をまわった後の分岐部
D 浅腓骨神経と深腓骨神経
CPN：総腓骨神経
FH：腓骨頭
SPN：浅腓骨神経
DPN：深腓骨神経

②膝窩（図11-7）

大腿遠位1/3の部位で坐骨神経が脛骨神経と総腓骨神経に分岐する（図11-8）。

脛骨神経が坐骨神経の走行を維持したまま遠位へ向かうのに対し、総腓骨神経は大腿二頭筋の走行に沿って膝外側に向かう。脛骨神経に比べ総腓骨神経が細い。脛骨神経の深層では

膝窩静脈、膝窩動脈が同時に確認できる。

総腓骨神経は大腿二頭筋の内側縁に沿って下行し、後方から腓骨頭を回り下腿前面にでて浅腓骨神経と深腓骨神経に分かれる（図11-9）。

③下腿から足

脛骨神経は坐骨神経から分岐後に膝窩を通過して下腿に入